

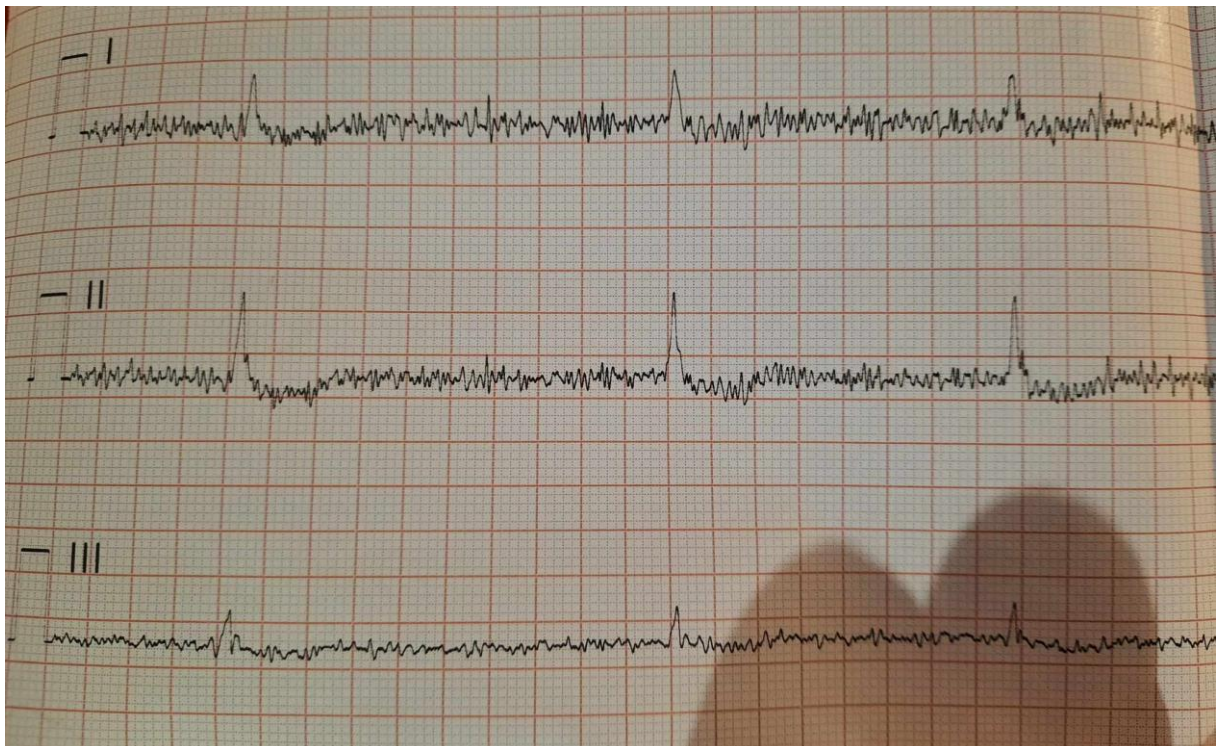
Przypadek EKG 03.12.2023

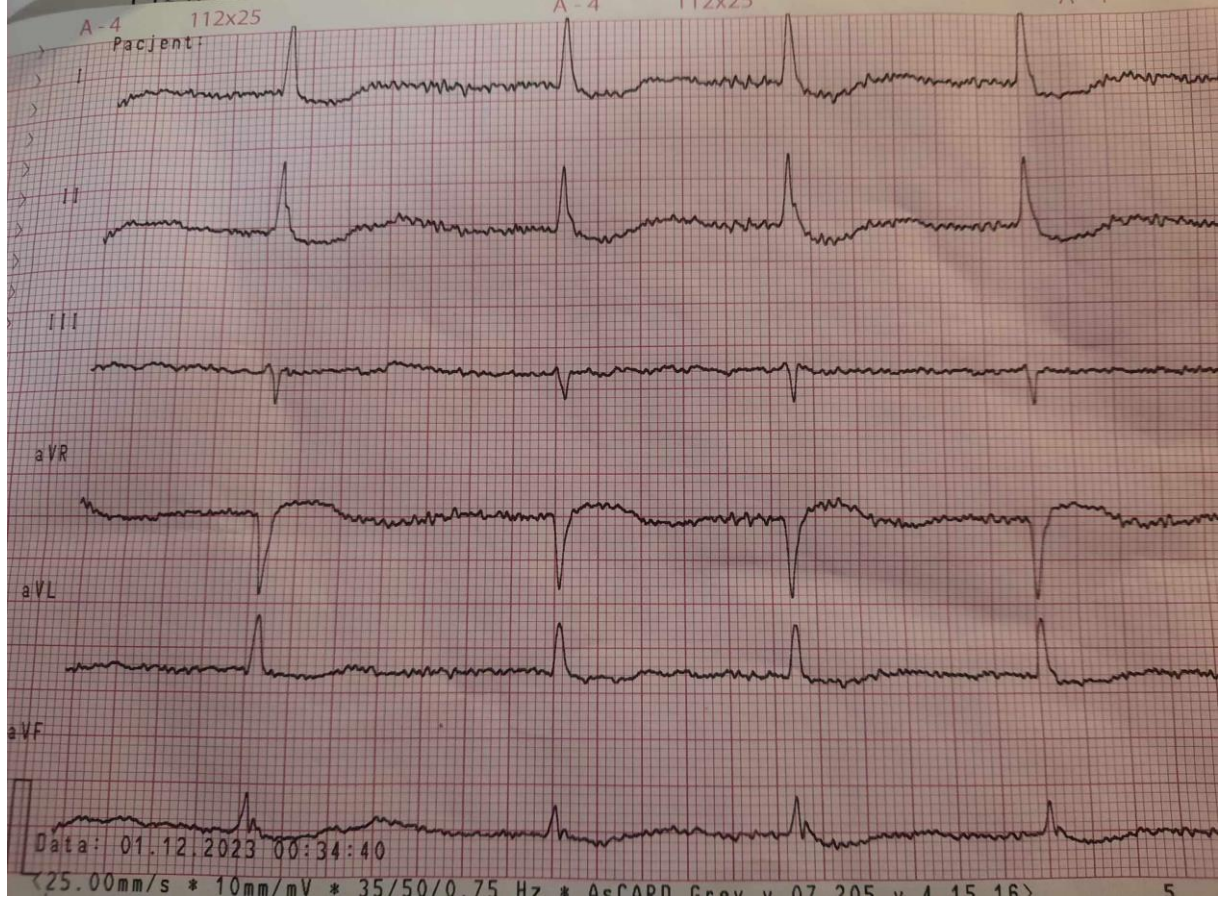
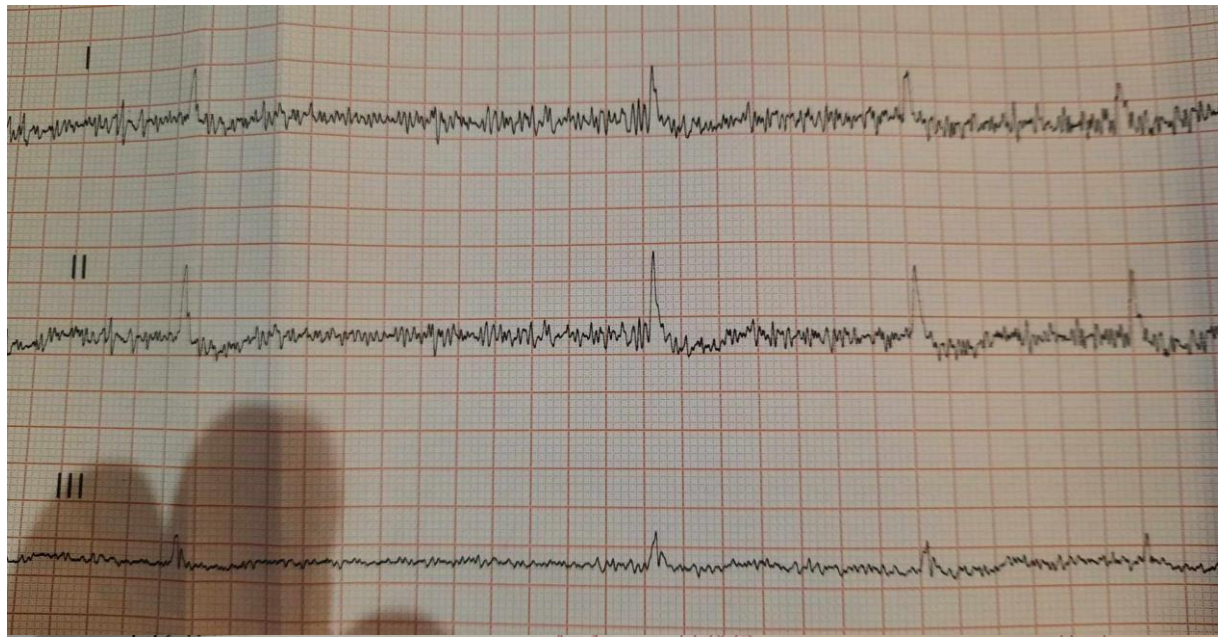
Dr n. med. Grzegorz Kietbasa

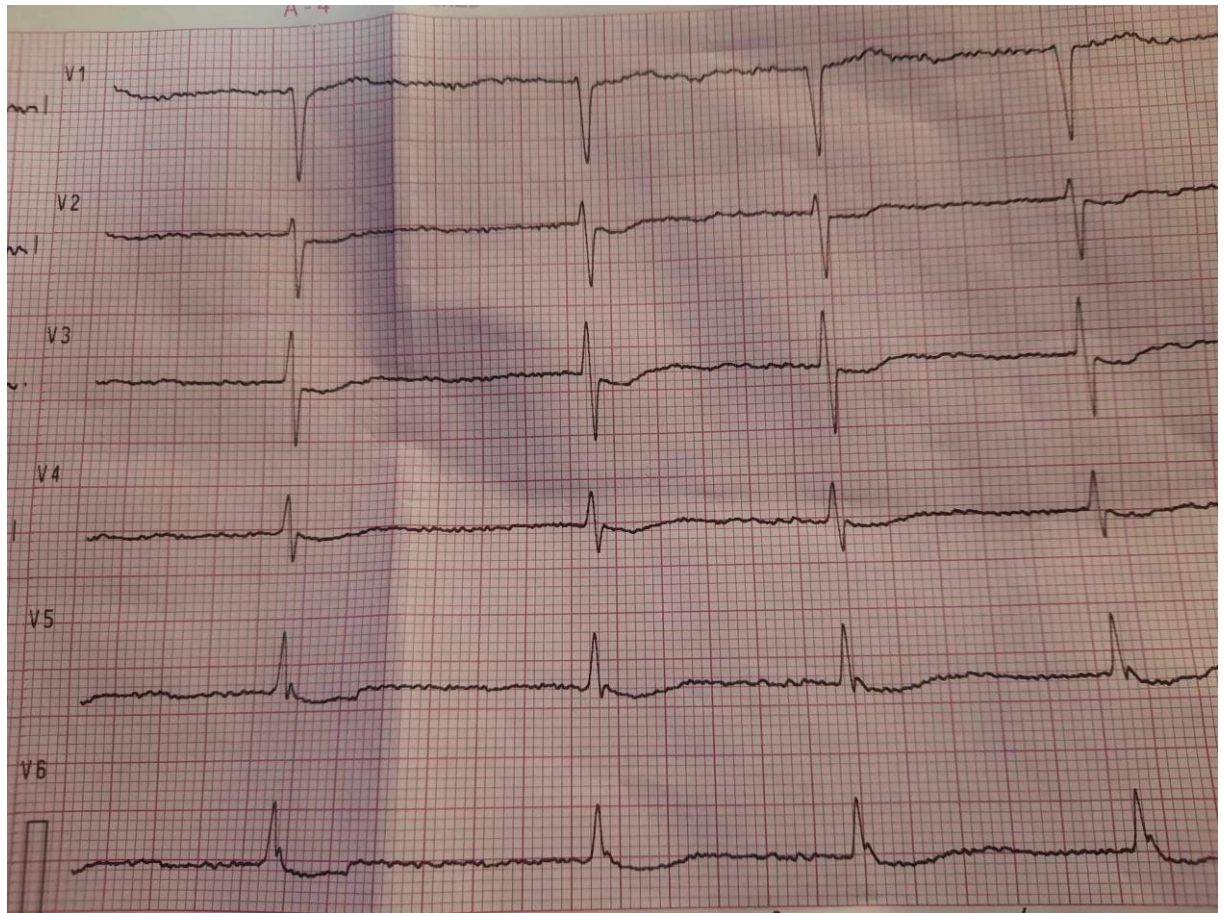
Dr Wojciech Barancewicz

Kontekst kliniczny:

Czy ktoś lubi malować? Jeśli nie, to może zna kogoś kto lubi? Ja nie lubię malować, ale jeden z hiszpańskich malarzy trochę mi pomógł wczoraj na dyżurze. Jak to u mnie cecha 10 przesuw 25, nie mam innych zapisów. Pacjentka 77lat z FA na terapii potrójnej (ale nie przeciwkrzepliwej: bb, digoxin, codarone) przywieziona do IP z powodu bradykardii, wezwanie było do podejrzenia udaru. Ekg z karetki po atropinie.







Wyjaśnienie:

