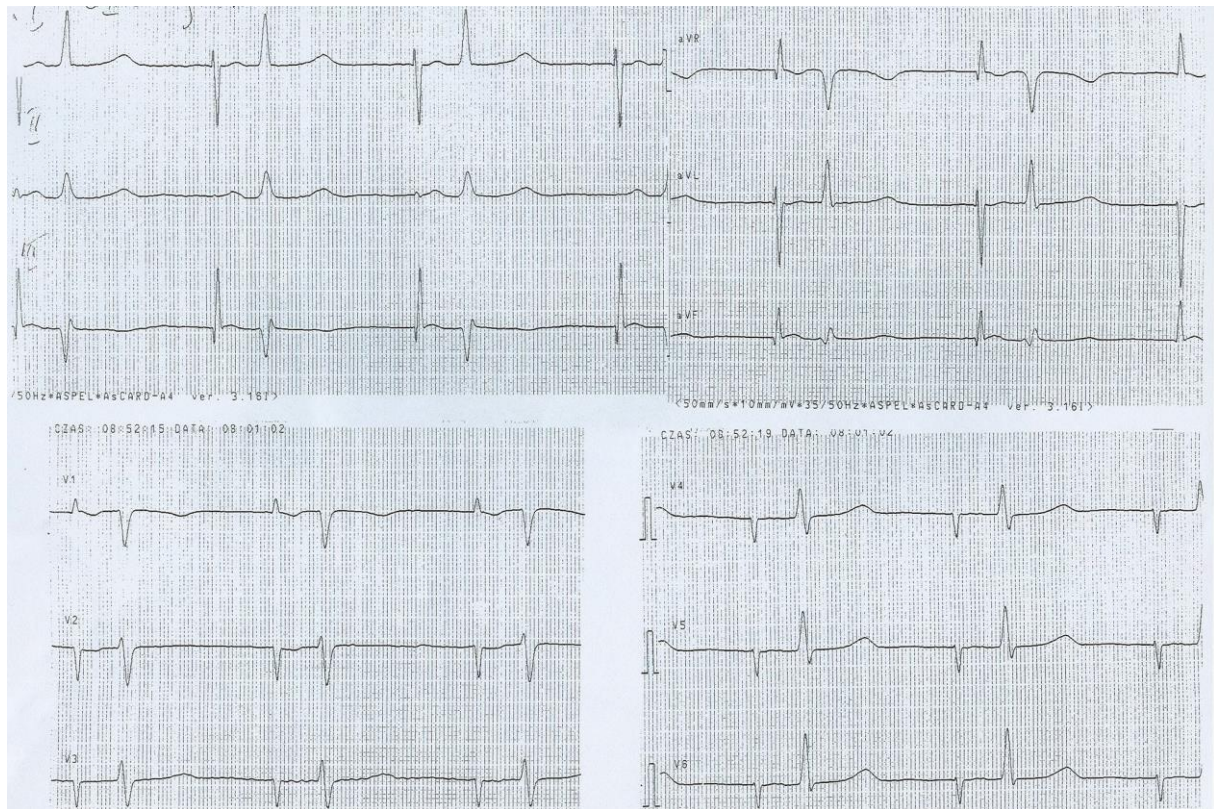


Przypadek EKG 24.04.2024

Prof. Małgorzata Kurpesa

Kontekst kliniczny

Jaki to rytm? Jakie nieprawidłowości widać w tym zapisie?



Wyjaśnienie:

Stymulacja przedsionka - amplituda iglic przedsionkowych w większości odprowadzeń kończynowych równa lub większa niż zespołów QRS (natywnych). Prawdopodobnie stymulacja AAI ale nie ma własnych załamków P żeby to potwierdzić. Stymulacja skuteczna - po każdej iglicy widoczny załamek P. Prawidłowe przewodzenie A-V z własnymi zespołami QRS. Na chorobę niedokrwioną serca wskazują Patologiczne załamki Q w III avF świadczące o martwicy ściany dolnej o nieokreślonym czasie trwania oraz w III płytki ujemny załamek T