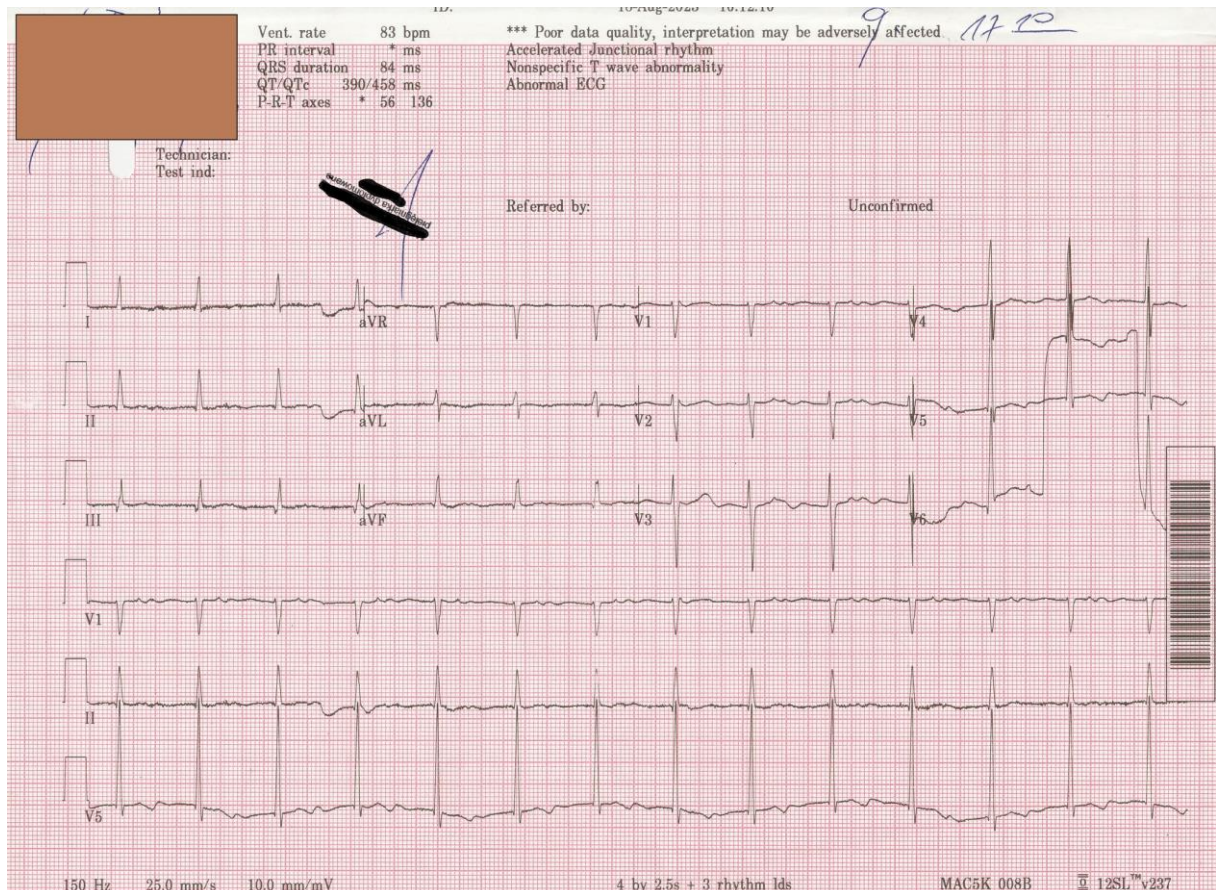


Przypadek EKG 27.03.2024

Dr n. med. Michał Orszulak

Kontekst kliniczny

Dzisiaj jedno krótkie pytanie: jaki to jest rytm? Czy tak jak podpowiada automatyczny opis "przyspieszony rytm z łącza"?



Wyjaśnienie:

Nie jest to przyspieszony rytm z łącza, a rytm zatokowy z długim PQ. Dlaczego...dziewiąte pobudzenie pojawia się nieco szybciej, odpowiadający załamek P jest także nieco wcześniej i "wchodzi" na zespół QRS (gdyby to był z łącza to czas QRS-P byłby stały). Strzałkami zaznaczone załamki P, a w czerwonym okręgu zespół QRS z nakładającym się załamkiem P

